Aus der Königlichen Universitäts-Augenklinik zu Breslau.

Klinische und experimentelle Beiträge

zur

Operativen Behandlung der Netzhautablösung.

Inaugural-Dissertation

der

Hohen Medizinischen Fakultät der Kgl. Universität Breslau

zur

Erlangung der Doktorwürde

in der

Medizin und Chirurgie

vorgelegt und mit Genehmigung derselben veröffentlicht

von

Georg Wernicke,

Oberarzt im Grenadier-Regiment König Wilhelm I (2. Westpreuß.) Nr. 7,
kommandiert zur Kgl. Universitäts-Augenklinik Breslau.

Stuttgart
Hoffmannsche Buchdruckerei
1906

Aus der Königlichen Universitäts-Augenklinik zu Breslau.

Klinische und experimentelle Beiträge

zur

Operativen Behandlung der Netzhautablösung.

Inaugural-Dissertation

der

Hohen Medizinischen Fakultät der Kgl. Universität Breslau

zur

Erlangung der Doktorwürde

in der

Medizin und Chirurgie

vorgelegt und mit Genehmigung derselben veröffentlicht

von

Georg Wernicke,

Oberarzt im Grenadier-Regiment König Wilhelm I (2. Westpreuß.) Nr. 7,
kommandiert zur Kgl. Universitäts-Augenklinik Breslau.

ACAD. LUGD BAT. BIBL.

Stuttgart
Hoffmannsche Buchdruckerei
1906

Gedruckt mit Genehmigung der medizinischen Fakultät

der Universität Breslau.

Referent: Professor Dr. Uhthoff.

Professor Dr. Küstner, Dekan.

Dem Andenken meines Vaters.

Digitized by the Internet Archive
in 2026

https://archive.org/details/IA41543112_0081

Lebenslauf.

Ich, Christian Friedrich, Georg Wernicke, evangelischer Konfession, wurde am 10. September 1874 zu Fischbach im Riesengebirge (Provinz Schlesien), als Sohn des † Grossherzoglich hessischen Oberamtmann Rudolf Wernicke und seiner Ehefrau Martha, geb. Gottschling, geboren (Wohnort Kunnersdorf i. R.), besuchte die Gymnasien zu Hirschberg, Niesky und Schweidnitz. Letzteres verliess ich Michaelis 1895 mit dem Zeugnis der Reife. Oktober 1895 wurde ich in die Kaiser Wilhelms-Akademie für das militärärztliche Bildungswesen in Berlin aufgenommen, welcher ich 9 Semester angehörte. Die ärztliche Vorprüfung bestand ich am 28. Juli 1897. Mit meiner am 15. Februar 1900 erfolgten Ernennung zum Unterarzte beim Grenadier-Regimente König Wilhelm I. (2. Westpreuss.) Nr. 7 wurde ich gleichzeitig zur weiteren Ausbildung auf 1 Jahr in das Königliche Charité-Krankenhaus kommandiert. Am 16. Juli 1901 beendigte ich die ärztliche Staatsprüfung und wurde obengenanntem Regimente zugewiesen, welchem ich zur Zeit als Oberarzt angehöre. Seit November 1903 bin ich zur spezialärztlichen Ausbildung an die Königliche Universitäts-Augenklinik in Breslau kommandiert. Am 21. Dezember 1905 fand das Colloquium statt.

Meine akademischen Lehrer waren die Herren Professoren und Dozenten:

Dr.Dr. H. Virchow, Stumpf, Fischer, Thierfelder, Salkowski, Warburg, Waldeyer, Hertwig, Köppen, † Munk, † du Bois-Reymond, Schwendener, Engler, Schulze, König, Hildebrandt, † R. Virchow, v. Bergmann, v. Leyden, † Gerhardt, † Gurlt, Sonnenburg, Köhler, Brieger, Fraenkel, Olshausen, Gusserow, † Schweigger, † Jolly, Goldscheider, Heubner, † Trautmann, Lesser, Schweninger, Ewald, † Jürgens, Liebreich, Strassmann, Rubner, Schulz, Frey.

Eingehende und erschöpfende Zusammenstellungen über die Literatur der operativen Behandlung der Netzhautablösung sind in mehrfacher Anzahl vorhanden. Dagegen ist nur relativ wenig über experimentelle Nachprüfungen der einzelnen Methoden am Tierauge veröffentlicht worden, und dieses Kapitel daher noch der Ergänzung bedürftig, besonders da man doch aus diesen Versuchen bis zu einem gewissen Grade ersehen kann, ob ein Verfahren die für die Heilung erforderlichen günstigen Bedingungen schafft, und ob man verschiedene Eingriffe dem Auge überhaupt zumuten darf.

Herr Geheimrat Uhthoff beauftragte mich daher, die von ihm schon in früheren Jahren begonnenen Tierversuche wieder aufzunehmen und durch anatomische Untersuchung zu erweitern. Es kamen hierbei hauptsächlich in Frage die Skleralpunktion in Verbindung mit den subkonjunktivalen Injektionen, die Galvanokaustik, das elektrolytische Verfahren, die Glaskörperinjektionen nach Schöler und Deutschmann.

Ueber die Elektrolyse und Jodtinkturinjektionen in den Glaskörper liegen schon ausführliche und einwandsfreie Befunde auf Grundlage des Tierexperimentes vor, so dass sich für mich eine nochmalige Nachprüfung erübrigte. Zur Vervollständigung meiner Versuchsreihe will ich aber ein kurzes Referat über diese Arbeiten geben.

Zum Schluss sollen als Fortsetzung der Arbeiten von Müglich (1) und Spamer (2) statistische Angaben folgen über die in den letzten 10 Jahren in der Breslauer Augenklinik geübten, operativen Verfahren bei Netzhautablösung, sowie über die in den letzten 2 Jahren wieder beobachteten 14 Fälle von dauernd geheilten Netzhautablösungen, d. h. vollständig mindestens 1 Jahr lang beobachteter Anlegung der Netzhaut ohne Berücksichtigung der Funktion.

Zu meinen Versuchen benutzte ich Kaninchen, die um unbeabsichtigte Verletzungen zu vermeiden, vor dem Eingriffe mit Aether narkotisiert wurden. Der Bulbus wurde mittels Schielhakens luxiert, mit schwacher Sublimatlösung abgespült, die Instrumente sorgfältig sterilisiert.

Skleralpunktion in Verbindung mit subkonjunktivalen Injektionen.

Verschiedene Versuche, die ich zur Nachprüfung der nach Punktion auftretenden Veränderungen vornahm, ergaben das auch schon am menschlichen Auge des öfteren beobachtete Bild. Die Einstichstelle war als glänzend weisser, strichförmiger Herd sichtbar, dessen Ränder häufig von kleinen Blutungen umsäumt waren. Die Wunde war entsprechend der Grösse des benutzten Instrumentes, Discissions- oder Starmesser,

mehr oder weniger ausgedehnt. Nur vorübergehend zeigten sich leichte Trübungen der nächstgelegenen Teile der Retina und des Glaskörpers. Auch sofort der Punktion angeschlossene subkonjunktivale Injektionen von 10—30% Kochsalzlösungen brachten kaum nennenswerte Veränderungen hervor. Nur hin und wieder traten leichtere, präretinale Blutungen auf, die sich aber auch in kürzerer Zeit wieder resorbierten. Der Endausgang war eine weisse, von Pigment umgebene, zackige Narbe. Ganz ähnliche Beobachtungen konnte ich bei dem Einstechen mit der Pravazschen Spritze machen. Es zeigte sich dann am aufgeschnittenen, gehärteten Bulbus, dass die Netzhaut an diesen Einstichstellen noch fest anhaftete, wenn sie sich auch im übrigen Auge artifiziell losgelöst hatte.

Im folgenden mögen die pathologisch-anatomischen Veränderungen, die sich 4 Wochen nach der Punktion finden, kurz geschildert werden.

(cfr. Fig. 1.) Makroskopischer Befund: Während sich die Netzhaut von der Papille aus nach allen Richtungen hin bis ungefähr zur Ora serata abgelöst hat, haftet sie an der Einstichstelle fest an ihrer Unterlage, sich von dieser aus wie ein Schirmdach ausspannend. Von einer Veränderung des Glaskörpers ist makroskopisch nichts zu erkennen.

Mikroskopische Untersuchung. Durch die Mitte der Punktionsnarbe gelegte Schnitte ergeben einen 0,3 mm breiten, glattrandigen Wundkanal durch die Sklera, Chorioidea und Retina. Chorioidea und Retina sind nach der Ora serata zu auf eine etwa 0,2 mm, nach der Papille zu auf eine etwa 0,5 mm weite Strecke zerstört oder doch pathologisch verändert. Hier haftet die Retina fest an den unterliegenden Schichten, während sie sich weiterhin wieder ablöst. Die etwa 1 mm breite Verwachsungsstelle ist in ein festes, narbiges Gewebe umgewandelt, welches knopfförmig in die Skleralwunde hineinragt und in das episklerale Gewebe übergeht. Es besteht aus einem feinfaserigen Gewebe mit runden und länglich ovalen Kernen, welches sich, abgesehen von einzelnen, aus der Chorioidea hervorgehenden Fasern nach van Gieson nicht rot färbt. Kerne und Fasern verlaufen anfangs parallel den Augenhäuten, biegen aber dann in den Wundkanal um und verschmelzen schliesslich mit dem episkleralen Gewebe, dessen Faserverlauf aber wieder parallel der Sklera geht. An der Uebergangsstelle der äusseren Wundöffnung schieben sich einige Fasern zwischen die Skleralamellen hinein, während sonst die letzteren abgerundet sind.

Fig. 1.

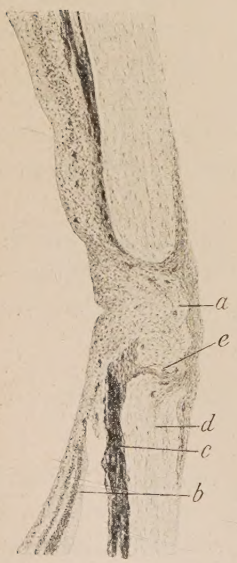

Punktionsnarbe (Punktion mit Pravazscher Spritze). — *a* = Narbengewebe im Wundkanal. *b* = Retina. *c* = Chorioidea. *d* = Sklera. *e* = Episklera.

Chorioidea und Pigmentepithel sind noch über die Haftstelle hinaus verändert. Das Pigmentepithel ist aufgelockert, einige Pigmentzellen sind in die nächste Umgebung ausgewandert. Von der Retina sind auch die äusseren Schichten zuerst ergriffen, die Müllerschen Stützfasern sind verloren gegangen, die äusseren Körnerschichten unregelmässig angeordnet. Der Uebergang in das normale

Gewebe ist ein ganz allmählicher. Der Glaskörper weist, abgesehen von kleinen, faserigen Aufsplitterungen an der Haftstelle, keine ausgesprochenen pathologischen Veränderungen auf.

Die gefundenen Resultate ergaben als wichtigsten Punkt die feste Verklebung zwischen Retina, Chorioidea und Sklera. Es ist also durch die Punktion ein fester Fixationspunkt der Retina geschaffen worden, die Retina hat hier den bei der Härtung auftretenden Schrumpfungs- und Ablösungserscheinungen des Glaskörpers vollkommen genügenden Widerstand geleistet. Nennenswerte Schädigungen sind dabei, abgesehen von der narbigen Veränderung an der Einstichstelle, nicht zu bemerken. Es zeigt somit der Versuch, dass die Skleralpunktion in Verbindung mit subkonjunktivaler Kochsalzinjektion zu fester Verklebung von Chorioidea und Retina an der operierten Stelle führen kann. Ob dies regelmässig geschieht, ist eine andere Frage, und sind hier noch weitere Versuche wünschenswert.

Die Bedingungen sind hier allerdings ganz andere, wie die bei einem an Netzhautablösung erkrankten, menschlichen Auge. Hier haben wir eine gesunde, völlig anliegende Netzhaut durchbohrt, während wir dort eine schon in ihrer Ernährung gestörte und durch Flüssigkeit vorgebuckelte Retina erst zur Anlegung bringen sollen.

Eine gleichzeitige Durchstechung von Sklera und abgelöster Netzhaut zu fordern, halte ich aber nicht für vorteilhaft, da die Gefahr grösserer Abreissung in der Peripherie zu bedenken ist. Die Netzhaut wird in manchen Fällen zunächst auszuweichen suchen und dies dann zu Zerrungen und event. nicht gewünschten Rupturen führen. Ausserdem ist ja auch kaum zu erwarten, dass sich die Wunde der Netzhaut der skleralen vollkommen anlegt, was anscheinend doch ein die Heilung sehr begünstigender Faktor ist. Dass die auftretenden, kleinen Blutungen, wie es Deutschmann[1]) bei seinen Durchschneidungen besonders betont, wirklich eine festere Verklebung schaffen, ist vielleicht nicht ganz zurückzuweisen, diese müssten dann aber eine noch günstigere Wirkung haben, wenn sie Netzhaut und Chorioidealwunde direkt zur Verklebung brächten. Jedenfalls wird anscheinend durch die Punktion die Chorioidea, und wenn mitgetroffen, auch die Retina zu entzündlichen Veränderungen angeregt, und es ist immerhin denkbar, dass die von Pagenstecher[2]) vorgeschlagenen mehrfachen Stichelungen und die von Uhthoff empfohlenen mehrfachen Punktionen mit dem Knappschen Discissionsmesser in diesem Sinne günstig wirken. Dass auch die äussere Bepinselung der Sklera mit Jodtinktur nach dem Vorschlage Schölers (20), die lokale entzündliche Reaktion noch erhöhen kann, ist immerhin anzunehmen.

[1]) Beiträge z. Augenheilk., Bd. 4, pag. 876.
[2]) Zeitschr. f. Augenheilk., Bd. II S. 79.

Was nun die zweite Frage, die Wirkung der subkonjunktivalen Injektionen hochprozentiger Kochsalzlösung bei vorausgeschickter Punktion anbetrifft, so konnten wirklich schädigende Einwirkungen auf die Retina und den Glaskörper des Versuchstieres nicht bemerkt werden. Möglicherweise sind aber doch die dabei auftretenden Blutungen durch den starken Reiz dieser Lösungen bedingt. Gerade auch die klinischen Erfahrungen sprechen dafür. So sah Deutschmann (48) nach den Subkonjunktivalinjektionen, wenn sie im Anschluss an die Durchschneidung vorgenommen wurden, des öfteren stärkere, präretinale und Glaskörperblutungen auftreten. Auch in der Breslauer Klinik, wo bei Netzhautablösung eine mehrfache Punktion mit dem Knappschen Discissionsmesser in der Gegend der Ablösung vorgenommen und hinterher eine 5—10 %ige Kochsalzlösung subkonjunktival injiziert wurden, sahen wir bei 41 Fällen viermal stärkere Glaskörperblutungen und siebenmal Zunahme der Glaskörpertrübungen auftreten. Es wird daher in neuerer Zeit nicht mehr über die 3 %igen Lösungen bei gleichzeitiger Skleralpunktion hinausgegangen, bei denen derartige Blutungen nicht bemerkt wurden.

Auch schon die eventuellen, äusseren Schädigungen von Konjunktiva und Sklera sind bei den sehr hochprozentigen, subkonjunktivalen Injektionen in Betracht zu ziehen. So erwähnt Gallus[1]) aus der Stöltingschen Klinik, dass nach Injektion von 30 % Kochsalzlösung, die ausserdem für den Patienten ungeheuer schmerzhaft ist, sehr bald vollständige Verwachsung von Konjunktiva und Sklera auftreten kann, die eine spätere Wiederholung der Injektion an dieser Stelle unmöglich macht. Dass auch schon die länger fortgesetzte Injektion weniger hochprozentiger Lösungen zu schweren Komplikationen führen können, beweisen die von Uhthoff (1903) in Heidelberg erwähnten Fälle, wo es nach subkonjunktivalen Kochsalzinjektionen, wahrscheinlich infolge Obliteration des Tenonschen Raumes, in zwei Fällen zu Glaukom kam. Beachtenswert sind auch die Beobachtungen von Alexander[2]), der in einem Falle nach halbjähriger Behandlung mit 2—5 %igen Kochsalzinjektionen eine ausgesprochene Verwachsung der Konjunktiva mit der Sklera und nachfolgender Obliteration der Gefässe eintreten sah; in einem zweiten Falle kam es nach einer einmaligen Injektion einer 10 %igen Lösung zu einer ziemlich ausgedehnten Nekrose der Konjunktiva. Zwei weitere Fälle gingen mit vorübergehender Trübung der Kornea und Linse einher.

Die eingehenden Untersuchungen Wesselys[3]) über subkonjunk-

[1]) Zeitschr. f. Augenheilk. 1901, Bd. 6.

[2]) Arch. f. Augenheilk., Bd. XLIX, H. 4.

[3]) Deutsche med. Wochenschr. 1903, Nr. 7 u. 8.

tivale Injektionen zeigen uns auch, dass die anfangs in den Vordergrund gestellte, wasserentziehende Wirkung bei intakter Sklera sich eigentlich nur auf das zunächst liegende subkonjunktivale Gewebe und nicht direkt auf das subretinale Exsudat erstrecken kann. Erst sekundär bringen die subkonjunktivalen Injektionen auf reflektorischem Wege Hyperämie der Ziliargefässe hervor, wodurch eine grössere Durchlässigkeit ihrer Wandungen und eine Anregung des Stoffwechsels im Augeninnern begünstigt wird. Also erst nach vorausgeschickter mehrfacher Punktion oder Verdünnung der Sklera durch kaustische Ansengung würde eine direkte, wasserentziehende Wirkung auf den subretinalen Erguss zu erzielen sein. Diese müsste dann bei entsprechend höherprozentigen Lösungen eine energischere und anhaltendere sein, kann aber die schon erwähnten, unangenehmen Nebenerscheinungen, Blutungen, Obliteration des Tenonschen Raumes neben grosser Schmerzhaftigkeit im Gefolge haben.

Ich verweise hier auch auf die Arbeiten von Mellinger[1]), Heidenhain, Wessely u. a. Bei einer mehrmaligen subkonjunktivalen Injektion, 30% Kochsalzlösung, konnte ich beim Kaninchen Trübungen der Kornea feststellen, die sich erst sehr langsam wieder zurückbildeten. Auch fand sich eine mehrere Tage anhaltende, heftige Chemosis und schliesslich erhebliche, schleimig-eitrige Sekretion, herrührend vom oberflächlichen, nekrotischen Zerfall der Konjunktiva. Bei dem gehärteten Präparate war eine deutliche Verdickung des episkleralen Gewebes und innige Verwachsung zwischen Sklera und Episklera zu erkennen.

Galvanokaustik.

Eine grössere Anzahl Versuche stellte ich an, um die Einwirkung der besonders von Dor warm empfohlenen, kaustischen Ansengung der Sklera und die resultierenden anatomischen Veränderungen kennen zu lernen. Ich prüfte die Wirkung der

1. oberflächlichen Ansengung,
2. ausgedehnteren und tieferen Ansengung,
3. ausgedehnteren, in Verbindung mit subkonj. Kochsalzinjektion.

Vorausschicken möchte ich, dass es, wie Scheffels (35) schon 1894 mitgeteilt und Wessely in neuerer Zeit wieder genauer untersucht hat, mittels der Galvanokaustik gelingt, künstlich Netzhautablösungen zu erzeugen. Wessely[2]) liess auf die freigelegte Sklera von Katzen und Hunden ausströmenden Wasserdampf einwirken, und erhielt grosse, buckelförmige Netzhautablösungen, die sich etwa im Verlaufe von 4—5 Stunden bildeten, nach 24 Stunden ihr Maximum erreicht hatten und sich, wenn

[1]) Archiv f. Augenheilk., Bd. XXIV, 1895; XXXII 1896.

[2]) Ophthalm. Klinik Nr. 12, S. 178, 1904; Berlin. klin. Wochenschr. 1904. Nr. 15, April.

oben hervorgerufen, nach unten senkten. Es erfolgte dann gewöhnlich spontaner Rückgang und zum Schluss war an der angesengten Stelle nur ein kleines Staphylom zu sehen. Hinter der frischen Ablösung fand sich ein eiweisshaltiges Exsudat. Der Glaskörper war nur unbedeutend und anscheinend sekundär verändert. Nach Wessely handelte es sich um Verbrennungen zweiten Grades, ähnlich wie wir auch bei der äusseren Haut Brandblasen entstehen sehen.

Auch bei meinen Versuchen traten grosse, buckelförmige Netzhautablösungen auf, wenn ich die Sklera in ausgedehnter Weise mit der Platinschlinge anbrannte. In gleicher Weise, wie Wessely es schildert, sah man grosse, weisse, scharf begrenzte und prominente Blasen entstehen, die bald nach der Ansengung sichtbar waren, vielleicht sich in den nächsten 24 Stunden noch vergrösserten, um je nach der Ausdehnung der Verbrennung im Verlaufe von einer oder mehreren Wochen mit Hinterlassung der weiter unten noch zu schildernden Veränderungen wieder zu verschwinden. Mit dem Augenspiegel liess sich die Entstehung der Abhebung bis zu einem gewissen Grade verfolgen. Sie begann mit einer grauweissen Trübung der angesengten Stelle, die sich dann bald vorwölbte und ein glänzend weisses Aussehen annahm. Meist erschwerte jedoch die bald auftretende, hochgradige Miosis die genauere Beobachtung. Erst einige Zeit später konnte man dann bei erweiterter Pupille die stark prominente, blasige Abhebung deutlich wahrnehmen. Bei luxiertem Bulbus gelang es auch, mit der Galvanokaustik so weit nach hinten zu kommen, dass die äussersten Ausläufer der Markflügel samt den Gefässen mit abgehoben wurden.

Es sollen hier nur einige typische Versuche geschildert werden.

Versuch I.

Nach Freilegung der Sklera wurde diese möglichst weit hinten mit der glühenden Platinschlinge punktförmig angesengt. Es stellte sich eine leichte Chemosis der Konjunktiva ein, die Pupille verengte sich stark, wurde aber nach Atropin bald wieder weit. Ophthalmoskopisch sah man eine glänzend weisse, nicht prominente Stelle sich mit ziemlich scharfen Rändern gegen die übrige Retina abgrenzen. Auch der Glaskörper schien in dieser Gegend weniger klar zu sein. Das ophthalmoskopische Bild änderte sich in den nächsten Tagen insofern, als die glänzend weisse Fläche ein mehr graues Aussehen annahm, die Grenzen verwaschener wurden und sich an den Rändern kleinere und grössere Pigmentherde zeigten, die schliesslich auch auf den mittleren Teil hinüberwanderten. Nach 1 Monat war eine glänzend weisse, von Pigment umsäumte Narbe sichtbar, ein wesentlicher Niveauunterschied schien nicht zu bestehen. Die anatomische Untersuchung ergab einen ähnlichen Befund wie den bei der Skleralpunktion gefundenen.

An der Sklera war äusserlich nur eine leichte, schiefergraue Verfärbung zu sehen, die Netzhaut hatte sich bis auf die kaustisch behandelte Stelle durch die Härtung artifiziell abgelöst. Diese Stelle war als ein etwa 3 mm grosser, weisser Fleck zu erkennen.

(cf. Fig. 2.) Mikroskopischer Befund. Die Veränderungen an dem skleralen Gewebe sind verhältnismässig gering, die Sklera ist in toto etwas ver-

dünnt, die Lamellen sind zum Teil gelockert und stärker gewellt, jedenfalls finden sich aber keine entzündlichen Reaktionserscheinungen.

Aderhaut und Netzhaut zeigen dagegen auf eine etwa 2—3 mm weite Strecke hochgradige Veränderungen. In dem zentralen Teile dieser Stelle fehlt das Pigment in der Chorioidea vollständig, der Sklera liegt ein parallel gerichtetes Bindegewebe auf; auch das Pigmentblatt ist vollkommen zugrunde gegangen. Die Retina ist stark verdünnt und weist keine normale Schichtung auf. Nur die inneren Schichten sind noch undeutlich zu erkennen, aber auch hier finden sich schon grössere Hohlräume. Nach den Randpartien zu tritt wieder das Pigment in der Chorioidea auf, anfangs noch unregelmässig angeordnet, zum Teil strichförmige Pigmentherde in die nächste Umgebung aussendend. Schliesslich stellt sich auch das Pigmentblatt wieder her, zeigt jedoch an den Rändern der Haftstelle leichte Zellvermehrung. Die äusseren Schichten der Retina sind auch über die Haftstelle hinaus noch nicht normal, es fehlen auf eine weite Strecke noch Müllersche Stützfasern und äussere Körnerschichten. Der Glaskörper ist anscheinend wenig verändert und hat sich von der Retina abgelöst.

Fig. 2.

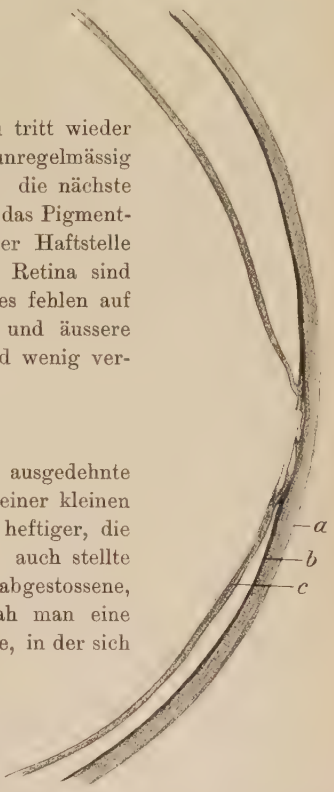

Kaninchenauge. Narbenbildung nach Ansengung der Sklera mit galvanokaustischer Schlinge. *a* = Sklera. *b* = Chorioidea. *c* = Retina.

Versuch II.

Unter denselben Vorbedingungen wurde eine ausgedehnte Kauterisation der Sklera vorgenommen, wobei es zu einer kleinen Perforation kam. Die Reizerscheinungen waren hier heftiger, die Chemosis Conjunctivae blieb etwa 2 Tage bestehen, auch stellte sich schleimig-eitriges Sekret ein, hervorgerufen durch abgestossene, nekrotische Konjunktivalteile. Ophthalmoskopisch sah man eine ziemlich ausgedehnte, leicht prominente, weisse Fläche, in der sich die Perforationswunde mit scharfen Rändern abhob. Die Wundränder waren blutig eingefasst, kleinere Blutungen schienen auch in den Glaskörper hineinzuragen. Die Prominenz ging im Verlauf der nächsten Tage vollkommen zurück, auf der weissen Fläche stellten sich Pigmentherde ein, die anfangs nur an den Rändern der Verbrennungsstelle auftraten, dann aber auch auf die weisse Fläche hinüberwanderten, so dass diese Stelle dem Herde einer alten Chorioiditis disseminata glich. Die Blutungen resorbierten sich in den nächsten Tagen. Der Glaskörper war nur in den ersten Tagen an der Punktionsstelle leicht getrübt, zeigte im übrigen keine nennenswerten Reaktionen. Nach 1 Monat sah man eine weiss glänzende, stark pigmentierte Narbenfläche, die anscheinend etwas staphylomatös ausgebuchtet war, ähnlich wie es Wessely bei seinen künstlich erzeugten Netzhautablösungen beobachtete.

Der gehärtete Bulbus zeigte an der Ansengungsstelle eine schwarzgraue Verfärbung der Sklera, die stark verdünnt und wohl infolge der Schrumpfung leicht eingedrückt war. Die Netzhaut war hier fest mit der Unterlage verwachsen und löste sich erst wieder ab, wo die pathologischen Veränderungen aufhörten. Auf der gegenüberliegenden Seite fand sich dagegen eine von der Papille bis zur Ora serata reichende Ablösung der Retina.

Mikroskopischer Befund. An der staphylomatös ausgebuchteten Stelle ist die Sklera sehr stark verdünnt. In dem mittleren Teile sind die einzelnen Lamellen völlig auseinander gerissen und durch ein gleichmässiges, zellreiches Gewebe ersetzt, welches sich auch zwischen die einzelnen Lamellen hineinschiebt. Auch in der weiteren Umgebung sieht man in dem skleralen, sowie auch in dem episkleralen Gewebe zellige Infiltration. Hier finden sich auch kleinere Blutungen und Pigmentherde. Chorioidea und Retina sind an dieser, wohl der Perforation entsprechenden Stelle, völlig zugrunde gegangen und durch dieses entzündliche Gewebe ersetzt.

Nach den Seiten zu geht dieses in ein längsfaseriges Gewebe mit grossen runden und länglichovalen Kernen über. Die Retina ist stark verdünnt. Das Pigmentepithel ist herdweise in Wucherung begriffen, einzelne Pigmentzellen sind auch in das narbig veränderte, retinale Gewebe ausgewandert. An manchen Punkten ist das retinale Gewebe entweder durch den geschrumpften Glaskörper oder infolge ödematöser Durchtränkung auseinandergerissen, wodurch grosse Hohlräume entstehen. Von einem Exsudate ist zur Zeit aber nichts mehr nachzuweisen. Der Glaskörper ist an der kaustisch behandelten Stelle mit der Retina fest verwachsen und feinfaserig aufgesplittert.

Versuch III.

Ausgedehnte Kauterisation der Sklera im Anschluss daran subkonjunktivale Injektion einer Drittel-Spritze von einer 30 %igen Kochsalzlösung. Auch hier war es zu einer kleinen punktförmigen Perforation gekommen. Die ophthalmoskopischen Veränderungen waren ganz ähnliche wie in Fall II, nur die präretinalen Glaskörperblutungen schienen reichlicher und ausgedehnter zu sein.

Auch der Glaskörper war etwas stärker getrübt, doch beschränkte sich diese Veränderung auf die Kauterisationsstelle. Nach etwa 14 Tagen sah man ebenfalls eine leicht ausgebuchtete, weisse, mit zahlreichen Pigmentherden bedeckte Narbenfläche. Vor der Retina fanden sich noch Reste der früheren Blutung.

Die pathologischen Veränderungen glichen auch fast vollkommen den vorher beschriebenen. Die Retina war stark atrophisch, fest mit der Unterlage verwachsen; vor der Retina fanden sich noch einige kleinere Blutungen. Der Glaskörper zeigte die vorher geschilderten Veränderungen in etwas ausgedehnterer Weise; feste Verwachsung mit der Retina und feinfaserige Aufsplitterung. Auch die zellige Infiltration in der Sklera und der Episklera war hier ausgesprochener, besonders die Episklera wurde dadurch erheblich verdickt.

In allen diesen Fällen ist es also gelungen, feste Verwachsungen zwischen Retina und den unterliegenden Schichten zu schaffen. Entsprechend dem ausgedehnteren Angriffsgebiete ist hier die Verklebungsfläche eine breitere wie bei der Skleralpunktion. Auch haben wir es hier vollkommen in unserer Hand, durch tiefgehendere und ausgiebigere Ansengungen das Reaktionsgebiet gross oder klein zu machen. Zu tiefgehende, kaustische Behandlung scheint allerdings für den anliegenden Glaskörper nicht gleichgültig zu sein. Es führt zu narbigen Verwachsungen und lokalen Schrumpfungserscheinungen. Eine Gefahr, die natürlich grösser ist, wenn es zur Perforation kommt. Am menschlichen Auge wird man allerdings einer Verletzung des Glaskörpers nicht so leicht ausgesetzt sein, da wir zunächst in den subretinalen Erguss

kommen. Eben dies kann aber auch möglicherweise die Wirkung der Kaustik herabsetzen, da die Retina nicht mit angegriffen wird und wir daher auf die Reaktion des Pigmentepithels und der Chorioidea angewiesen sind. Die nach der kaustischen Ansengung der Sklera auftretenden präretinalen Blutungen können eventuell zu Bedenken Anlass geben; sie scheinen auch bei nachgeschickter, subkonjunktivaler Injektion 30% NaCl-Lösung noch erheblicher zu sein. Dagegen ist wohl die bei tiefer gehender Kaustik sich einstellende, subretinale Exsudation weniger zu fürchten, denn sie zeigt immer Neigung zu schneller Rückbildung und begünstigt möglicherweise sogar durch Absonderung fibrinöser Massen die Verklebung.

Es dürfte von Interesse sein, wenn ich hier kurz einige Bemerkungen über die in der Breslauer Klinik mit der Kaustik gemachten Erfahrungen anschliesse.

Uhthoff geht dabei in etwas anderer Weise wie Dor vor. An Stelle der nachträglichen, hochprozentigen, subkonjunktivalen NaCl-Injektionen schliesst er an die Kaustik mehrfache Punktionen mit dem Knappschen Discissionsmesser an. Das Operationsverfahren ist folgendes: Möglichst in der Gegend der Ablösung wird die Konjunktiva zwischen zwei Rekti eingeschnitten, weiter nach hinten hart am Bulbus entlang mit kurzen Scherenschlägen ein Weg im episkleralen Gewebe, mit Eröffnung des Tenonschen Raumes, bis zum hinteren Bulbusabschnitt gebahnt. Hierauf wird der stark gebogene, bis an die Spitze isolierte Ansatz des Kauters, an dem von der Platinschlinge nur etwa 3—4 mm frei hervorragen, möglichst weit nach hinten eingeführt und die Sklera ein- oder zweimal im Bereiche der Ablösung angesengt. Beim Zurückziehen macht sich ein Verkleben der Schlinge mit den angesengten Gewebsteilen bemerkbar. Es gelingt jedoch gewöhnlich leicht durch nochmaliges Glühendmachen und unter gleichzeitigem Zurückziehen des Drahtes, die Verklebung zu lösen. Die Konjunktivalwunde wird mit einer Katgutnaht geschlossen und jetzt in der Gegend der Ablösung mit dem Knappschen Messer 2 oder 3 Einstiche vorgenommen, so dass die subretinale Flüssigkeit unter die Konjunktiva austreten kann. Eine Punktion vorauszuschicken ist nicht anzuraten, da nach Punktion des Exsudates sich oft eine starke Druckherabsetzung des Bulbus bemerkbar macht, und es dann schwerer ist, mit der Platinschlinge genügend weit nach hinten in das Gebiet der Ablösung zu kommen.

Ophthalmoskopisch konnte man in mehreren Fällen die nach der Kaustik allmählich auftretenden Veränderungen beobachten. In einem Falle, wo bei der Aufnahme aussen unten eine ziemlich ausgedehnte, vorgebuckelte Amotio bestanden hatte, zeigte sich am nächsten Tage die Retina glatt angelegt. Nach etwa drei Tagen sah man aussen unten,

entsprechend der Operationsstelle, eine zirkumskripte, grauweissliche Verfärbung der Retina auftreten. Präretinal oder in den innersten Schichten der Retina stellten sich herdförmige Blutungen ein, auch wurde eine etwa zwei Papillen grosse Chorioidealblutung sichtbar, über die ein Gefäss in leichtem Bogen hinwegzog. Die Blutungen schwanden im Verlaufe von 14 Tagen, an ihrer Stelle stellten sich strichförmige und klumpige Pigmentherde ein, die sich auch in der nächsten Umgebung der immer deutlicher als weisslich-rötlicher, atrophischer Herd hervortretenden Operationsnarbe zeigten. Nach 5 Wochen lag die Netzhaut noch fest an, der Visus hatte sich von $^6/_{60}$ auf etwa $^6/_{24}$ gehoben und auch das Gesichtsfeld war bei Tagesbeleuchtung, abgesehen von leichter Einschränkung für blau, frei.

Von den 13 bisher mit Kaustik behandelten Fällen sind 2 Fälle als geheilt anzusehen, von denen der eine jetzt über $1^1/_2$ Jahre in Beobachtung steht.

Elektrolyse.

Auch auf elektrolytischem Wege hoffte man chorioiretinitische Verklebungen zu erzielen und dadurch die Netzhautablösung zur Heilung zu bringen. Empfohlen wird diese Methode in neuerer Zeit wieder von Terson[1]) und Marawal[2]), während sie von verschiedenen anderen Autoren abgelehnt wird. Die ausführlichsten Berichte darüber stammen von Schöler[3]) und Albrand, die in einer experimentellen Studie am Kaninchenauge die elektrolytischen Vorgänge und die daraus resultierenden Veränderungen ausführlich geschildert haben. Auf diese Versuche will ich kurz eingehen:

Sch. und A. führten zwei an einem Hirschmannschen Immersionsapparate armierte Stahlnadeln in den Glaskörperraum von Kaninchen und liessen einen galvanischen Strom von 1—10 M. Ampère Stärke 1—30 Minuten einwirken. Am negativen Pole sahen sie dann Wasserstoffgasblasen auftreten, die sich allmählich zum positiven Pole hinüberzogen und bei längerer, galvanischer Durchströmung des Glaskörpers diesen vollständig ausfüllten. Weiterhin zeigten sich Trübungen der Netzhaut, zunächst vor dem negativen Pole, schliesslich auch am positiven und über die ganze Netzhaut. Gleichzeitig stellten sich mehr oder minder umfangreiche Glaskörperblutungen ein. Die Pupille verengte sich, Regenbogenhaut, Konjunktiva wurden hyperämisch.

Diese Reaktionserscheinungen liessen sich gut dosieren, so dass bei einer Stromstärke von 1—3 M. Amp. Glaskörper- und Netzhautblutungen vollkommen fehlten. Nach 12—24 Stunden erfolgte eine Rückbildung dieser Erscheinungen. In der Umgebung der Einstichstelle zeigten sich chorioretinitische Veränderungen in Gestalt von Aderhautatrophie und Pigmentanhäufung. War der Glaskörper stärker in Mitleidenschaft gezogen, so sah man Glaskörperstränge und Glaskörperschrumpfung auftreten. Der Augendruck sank erheblich, ohne dass eine wirkliche Phthisis bulbi beobachtet wurde.

[1]) Archiv. d'Ophthalm. 1895.
[2]) Clinique ophthalm. 1901, pag. 260.
[3]) Wiesbaden, Verlag J. F. Bergmann, 1894.

Mikroskopisch fanden sich bei intakter Konjunktiva und Sklera Anhäufungen von Rundzellen, beschränkt auf die Umgebung der Einstichstelle. Netzhaut- und Aderhautpigment waren pathologisch vermehrt. An der Einstichstelle ragte ein im Entstehen begriffener, bindegewebiger Narbenstrang etwas in den Glaskörper hinein. Ausserdem fanden sich in Zerfall begriffene, rote Blutkörperchen, sowie fibrinöse Exsudatmassen.

Am menschlichen Auge wurde dieses elektrolytische Verfahren sechsmal angewandt und zwar liess man eine Stromstärke von 1—2 M.A. etwa $^5/_4$ Minuten lang einwirken. Es wurden zwei Messerchen von $2^1/_2$ mm Länge in den Glaskörperraum eingeführt. In einem Falle erfolgte eine vollständige Anlegung der Retina, nach 3 Wochen trat infolge Unvorsichtigkeit des Patienten ein Rezidiv auf, das aber bei nochmaliger Behandlung wieder schwand. Ueber die Dauer der Heilung ist dann nichts Genaueres angegeben. Ein Fall führte infolge versehentlichen, zu starken Stromgebrauchs zu schwerer Iridocyklitis mit dichter Schwartenbildung im Glaskörper. Die beobachteten Veränderungen waren ganz ähnliche, wie die beim Kaninchenversuch, nur wurden nie Glaskörper- oder Netzhautblutungen beobachtet. Um die Einstichstelle herum sah man chorioretinitische Veränderungen, Aderhautatrophie mit Pigmentierung. — Sch. ist der Ansicht, dass durch die Galvanolyse der Stoffwechsel im Augeninnern günstig beeinflusst wird. Wasser-, Salz- und Eiweissverbindungen würden zerlegt und dadurch adhäsive Chorioretinitis hervorgerufen. Gleichzeitig mache sich eine leichte kauterisierende Wirkung an der Einstichstelle bemerkbar. — Möglicherweise ist auf den letzteren Punkt noch mehr Gewicht zu legen, und ich darf daher wohl noch einmal auf die bei oberflächlicher Ansengung auftretenden, ganz ähnlichen ophthalmoskopischen, und anatomischen Veränderungen hinweisen. Auch dort kommt es unter Bildung zirkumskripter, atrophischer Herde zu fester, bindegewebiger Verklebung zwischen Retina und den anderen Schichten. Die an der Einstichstelle auftretende Bindegewebsbildung konnte ich auch bei der gewöhnlichen Skleralpunktion sehen.

Glaskörperinjektionen.

1. Injektionen mit physiologischer Kochsalzlösung, mit Kammerwasser, mit Glaskörperflüssigkeit.

Es bleibt mir zum Schluss noch übrig, auf die Verfahren einzugehen, die nach Ablassen der subretinalen Flüssigkeit durch Einspritzung einer mehr indifferenten oder stark reizenden Flüssigkeit in den Glaskörper eine länger dauernde Anpressung der Retina unter gleichzeitiger Hervorrufung adhäsiver Chorioretinitis beabsichtigen.

Schon von Weber[1]) ist ein derartiger Versuch gemacht worden. Er ging mit einem troikartähnlichen, aus zwei Röhrchen bestehendem Instrumente in das Augeninnere ein und injizierte nach Ablassen der subretinalen Flüssigkeit Glaskörperflüssigkeit in den präretinalen Raum.

Aus dem Jahre 1879 liegen von Schöler (18) Kaninchenversuche vor mit Einspritzung von Kammerwasser in den Glaskörperraum, die teils reaktionslos vertragen wurden, aber auch heftige Reizerscheinungen iridocyklitischer Natur hervorriefen. Schöler glaubte zwar letztere auf die unnötigerweise stärker erzeugte Drucksteigerung und geringe Asepsis zurückführen zu müssen. Eine bei einer totalen Netzhautablösung am Menschen in dieser Weise vorgenommene Injektion hatte keine nennenswerte Reaktion zur Folge. Insonderheit wurde keine Vermehrung der schon bestehenden Glaskörpertrübungen bemerkt. Ein Erfolg wurde aber auch nicht erzielt, soll allerdings bei der Schwere des Falles nicht zu erwarten gewesen sein.

Karl Grossmann[2]) will bei 3 Fällen von Netzhautablösung neben der üblichen, friedlichen Behandlung durch Einspritzung einer $^3/_4\,^0/_0$ NaCl-Lösung in den Glaskörperraum eine teilweise Anlegung der Netzhaut erreicht haben, wobei dieser Eingriff völlig reaktionslos vertragen wurde.

In neuerer Zeit ist auch wieder von Knapp[3]) die Einspritzung von Kochsalzlösung bei hochgradigem Glaskörperverlust empfohlen worden.

Deutschmann[4]) sah nach Kochsalzinjektion in den Glaskörper nie Reizerscheinungen auftreten, es wurde aber auch kein dauernder Erfolg bei Netzhautablösung erzielt. Er glaubt, dass die Resorption zu schnell erfolgt, um eine dauernde Anpressung der Retina an die Chorioidea zu ermöglichen.

Auch ich konnte nach Injektion von physiologischer Kochsalzlösung und Glaskörperflüssigkeit beim Kaninchen niemals stärkere Reaktionserscheinungen wahrnehmen. Nach der Injektion sah man in der Umgebung der Injektionsstelle eine leichte Trübung der Retina des anliegenden Glaskörpers und des Stichkanals, die sich in den nächsten Tagen zu einer etwas dichteren und flockigen Trübung vermehrte. Im Verlaufe von wenigen Tagen erfolgte aber eine vollkommene Resorption und nur der Stichkanal blieb noch längere Zeit durch strichförmige, zarte Trübungen kenntlich. Die Injektionsstelle zeigte später nur die

[1]) Arlt, Operationslehre.
[2]) Ophth. Rev. London II, 288, 1883.
[3]) Knapp-Schweiggers Arch., Bd. 40, pag. 177.
[4]) Beiträge zur Augenheilk., Bd. 2, S. 914.

auch sonst bei der Punktion gefundenen Veränderungen, eine weissglänzende, von Pigment umsäumte Narbe.

2. Injektionen mit Jodtinktur.

Weit eingreifender waren die schon früher von Fano[1]) und Galezowski(17) empfohlenen Injektionen von Jodtinktur in den subretinalen Raum, die von Schöler(18) in modifizierter Form wieder aufgenommen wurden. Sch. hoffte durch Injektion von Jodtinktur in den Glaskörperraum bestehende Glaskörperstränge zur Auflösung zu bringen und durch Erzeugung einer adhäsiven Chorioretinitis ein feste Anlegung der Netzhaut zu erzielen. Trotz anfänglicher günstiger Resultate ist er 1896 nach Verlust mehrerer Augen durch Glaskörperblutung und Katarakt von diesem Verfahren wieder abgekommen.

Experimentelle Nachprüfungen am Tiere sind verschiedentlich gemacht worden, die fast sämtlich zu einem abweisenden Urteil führten. Ich erinnere nur an die Arbeiten von Pflüger[2]), der bei einem Kaninchen einen Monat nach der Injektion Katarakt und in einem anderen Falle starke Glaskörpertrübungen auftreten sah. Ebenso fand Baduel[3]) schon nach Einspritzung von 2—4 Tropfen Jodtinktur schwere intraokulare Veränderungen, hämorrhagische Cyklitis, Netzhautablösungen und Phthisis bulbi.

Am eingehendsten ist die experimentelle Arbeit von Wolff[4]) aus der Kuhntschen Klinik, auf dessen Befunde ich kurz eingehen will, da mir eigene Nachuntersuchungen nicht zur Verfügung stehen.

Von Wolff wurde Hunden 3—7 Tropfen Jodtinktur in den Glaskörper injiziert und er sah in 10 Fällen Netzhautablösung auftreten. In einem Falle fand sich hinter der Retina ein hämorrhagisches, in einem anderen ein chorioiditisches Exsudat. Der Glaskörper war in allen Fällen geschrumpft und an die Retina fixiert. In 5 Fällen war der Glaskörper stark verflüssigt. Stärkere Entzündungserscheinungen wurden nur in 3 Fällen bemerkt, von denen einer aber noch von aussen infiziert sein konnte. Zweimal stellte sich eine nach wenigen Tagen wieder verschwindende, partielle Trübung der hinteren Linsenfläche in Gestalt eines Choriodalstares ein. Anatomisch fand sich an der Einstichstelle eine bindegewebige Fixation zwischen Retina und Chorioidea, nach den Seiten hin sich bald mehr, bald weniger ausdehnend. Die

---

[1]) Traité pratique des maladies des yeux, pag. 417 (1866).
[2]) Korrespondenzblatt für Schweizer Aerzte, 1890.
[3]) Klin. Monatsschr. f. Augenheilk., 1902, pag. 633 (Referat).
[4]) Archiv f. Ophthalm., Bd. 40. 2, S. 63$_4$

Sklera war mit in die Narbenbildung hineingezogen. Die Retina war mehr oder weniger degeneriert und mit dem Glaskörper fest verwachsen; doch war diese Verwachsung an manchen Augen nicht genügend fest, um dem Zug des geschrumpften Glaskörpers Widerstand zu leisten, es zeigte sich dann eine Spaltung der Retinaschichten. An dem Verwachsungsgebiet war die Retina zu unkenntlichen, dem Glaskörper fest anhaftenden, membranösen Resten atrophiert. Die Retina war meist in ausgedehnterer Weise pathologisch verändert, wie die Chorioidea. Die Entzündung der Uvea war gering, nur einigemale waren die hinteren Partien des Corpus ciliare beteiligt.

Als Schlussresultat ergab sich aus diesen Versuchen, dass die Entzündungserscheinungen seitens der Augenhäute sich bei genügender Abstufung der Menge und Konzentration der Jodtinktur beherrschen lassen, dass der Glaskörper aber stets schrumpft oder verflüssigt wird.

3. Glaskörperinjektionen nach Deutschmann (48—53).

Zu ganz ähnlichen Resultaten kam ich bei meinen Versuchen mit Glaskörperinjektionen nach der von Deutschmann vorgeschriebenen Methode. Da bisher keine genaueren Tierversuche in der Literatur mir bekannt sind, habe ich diesem Verfahren eine grössere Versuchsreihe gewidmet, will mich aber, um Wiederholungen zu vermeiden, mit der Schilderung einiger Beispiele begnügen.

In seiner 1895 erfolgten ersten Veröffentlichung injizierte Deutschmann nach vorangeschickter Glaskörperdurchschneidung frischen Kaninchenglaskörper, den er einem jungen Tiere unter aseptischen Kautelen entnahm und mit einigen Tr. $^3/_4\,^0/_0$ NaCl-Lösung verrührte, in den Glaskörperraum. Diese Injektionen führten zu leichteren oder schweren Reaktionserscheinungen, die sich durch Iritis und starke Glaskörpertrübung kenntlich machten. Die Glaskörpertrübungen wurden häufig so dicht, dass man einen Glaskörperabszess vor sich zu haben glaubte. Deutschmann nahm aber an, dass es sich hier hauptsächlich um Quellung der injizierten Glaskörpermasse handele, wodurch die Netzhaut an die Chorioidea gepresst und durch die gleichzeitig auftretenden, entzündlichen Erscheinungen zur festen Verklebung gebracht würden. Eingewanderte Rundzellen brächten dann eine Umwandlung des tierischen Glaskörpers zustande, der möglicherweise zum Neuaufbau eines glaskörperähnlichen Gewebes führe. Seine weiteren eingehenden Untersuchungen über den tierischen Glaskörper zeigten ihm, dass in den sich nach Abstehen oder Kochen des Glaskörpers bildenden, kleinen Flocken der entzündungserregende Faktor zu suchen ist. Er gibt daher in seiner letzten Veröffentlichung vom Jahre 1904 eine genaue

Uebersicht über die verschiedenen Wirkungsweisen des rohen, gekochten, filtrierten und verdünnten Glaskörpers. Zur Nachuntersuchung hat er auch zwei in der Schwanenapotheke zu Hamburg erhältliche Präparate eingeführt, von denen Nr. 1 nur unbedeutende, Nr. 2 stärkere Reizerscheinungen hervorrufen soll; event. ist noch eine Verdünnung mit Kochsalzlösung vorzunehmen.

Diese Präparate kamen zunächst bei meinen Versuchen in Anwendung. Die Injektionen wurden am narkotisierten Tiere mit einer Pravazschen Spritze ausgeführt und, um die Injektionsmasse möglichst sicher in den Bulbus hineinzubekommen, vorher die vordere Kammer mit einer Lanze punktiert. Ich injizierte gewöhnlich 1—1½ Teilstriche der Spritze, bis sich eine leichte, glaukomatöse Trübung der Kornea einstellte. Diese Versuchsanordnung erwies sich als völlig ausreichend, wie die bald zu schildernden, auftretenden Reaktionserscheinungen zeigten, die sich fast in jeder Weise mit den von Deutschmann am Menschenauge beobachteten Veränderungen deckten. Nur mit wenigen Ausnahmen, wo anscheinend die Injektionsmasse wieder ausfloss, blieb die Injektion resultatlos.

Bestätigt fand ich zunächst, dass die Injektion mit dem Präparat Nr. 1 und auch Nr. 2 stark mit Kochsalz verdünnt keine erheblichen Reaktionserscheinungen hervorrief. In einzelnen Fällen war, abgesehen von einer leichten, weissen Trübung in der Umgebung der Einstichstelle keine Veränderung sichtbar. Dann gab es eine Reihe von Versuchen, wo sich vorübergehende Reizerscheinungen zeigten, die aber, abgesehen von Narbenveränderungen, einer vollkommenen Rückbildung fähig waren. Drittens wurden aber bei mehreren Augen so schwere Veränderungen hervorgerufen, dass sie zu völligem Verlust des Auges führten.

Es mögen nun zwei Versuche geschildert werden, die uns die frisch auftretenden, leichteren und schwereren Reizerscheinungen und deren pathologische Veränderungen zeigen können. Es sind dies zwei Augen, die mit Deutschmannschem Präparat Nr. 2 injiziert wurden, und zwar kamen bei dem ersten Auge nur wenige Flocken, die sich im Hals des Glasröhrchens angesammelt hatten, in den Bulbus, während in das zweite der Rest mit zahlreichen Flocken injiziert wurde.

Versuch I.

Injektion von 1½ Teilstrichen des Präparates Nr. 2 wenig Flocken enthaltend. Abgesehen von geringer Chemosis und nach Atropin weichender Pupillenverengerung fanden sich äusserlich keine Reizerscheinungen. Die Punktionsstelle war als glänzend weisser, leicht blutig umsäumter Herd sichtbar, vor der Einstichstelle, sowie im Verlauf des schräg nach vorn verlaufenden Stichkanals, der sich durch eine

leichte graue Trübung kennzeichnete, traten einzelne kleine, hellweisse, stark lichtreflektierende Schüppchen auf. Nach 24 Stunden hatte die Trübung vor der Einstichstelle und im Stichkanal zugenommen und ein weissflockiges, wolkiges Aussehen bekommen. Der vordere Bulbusabschnitt blieb reizlos. Diese Trübungen wurden am nächsten Tage noch ausgesprochener, zeigten aber am dritten Tage schon Neigung zur Rückbildung. Zwecks mikroskopischer Untersuchung wurde der Bulbus enukleiert.

Der in steigendem Alkohol gehärtete Bulbus zeigte nach dem Durchschnitt die Retina auf der Seite des Einstichs zum Teil angelegt und zwar in weiterer Ausdehnung nach dem vorderen Bulbusabschnitt zu als nach der Papille. Der Zusammenhang zwischen Retina und Pigmentblatt war aber auch hier anscheinend kein besonders fester, es zeigte sich schon Neigung zu Lockerung dieser Schichten; von einem Exsudat war jedoch nichts wahrzunehmen.

Mikroskopische Untersuchung. Der etwas schräg verlaufende, etwa 0,1 mm breite Stichkanal ist mit einer gequollenen, amorphen, wohl fibrinösen Masse ausgefüllt, die noch etwas in den Glaskörperraum hineinragt und mit einzelnen geschrumpften Blutkörperchen und kleinen polynukleären Zellen besetzt ist. Dieses kleinzellige Infiltrat findet sich auch in der nächsten Umgebung der Wundränder, sowie im Glaskörper der Einstichstelle gegenüber und zerstreut auch in einer strichförmig, angeordneten Zone, die wohl dem Stichkanal entspricht. Auch vor der Retina finden sich nach beiden Seiten hin vereinzelte, kleine Zellen. Der vordere Bulbusabschnitt ist anscheinend nicht pathologisch verändert.

Versuch II.

Unter denselben Vorbedingungen Injektion des Restes des Präparates Nr. 2, sehr viel Flocken enthaltend, die auch anscheinend in den Bulbus hineinkamen. Die anfänglichen Reizerscheinungen waren die gleichen wie in dem vorigen Falle, leichte Chemosis und vorübergehende Pupillenverengerung. Ophthalmoskopisch sah man ebenfalls die weiss glänzenden, stark lichtreflektierenden Schüppchen. Die Reizerscheinungen hatten nach 24 Stunden aber entschieden zugenommen, die Pupille reagierte schlecht auf Atropin, jedoch konnte ein sicheres Pupillarexsudat noch nicht nachgewiesen werden. Der Glaskörper war diffus grau getrübt, vor der Einstichstelle und in dem Stichkanal fanden sich wolkige, gelbweisse Massen, die Punktionsstelle vollkommen verdeckend. Die Papille war noch undeutlich zu erkennen, anscheinend hyperämisch.

Zur Untersuchung wurde das Auge bald enukleiert.

Die entzündlichen Erscheinungen treten hier in viel ausgesprochenerer Weise hervor. Der Stichkanal verläuft etwas schräg nach vorn, sich im äusseren Abschnitt trichterförmig erweiternd. Die Retina liegt von der Einstichstelle bis zur Papille hin fest an, löst sich jedoch nach dem vorderen Bulbusabschnitt zu bald ab, dicht vor der Haftstelle eine leicht vorgebuckelte Schlinge bildend. Die gegenüber liegende Seite zeigt eine, wohl artifiziell durch die Schrumpfung bedingte, vollkommene Ablösung der Netzhaut.

(cfr. Fig. 3a und 3b.) Mikroskopische Untersuchung. Im Stichkanal findet sich ebenfalls eine in Quellung begriffene, amorphe Masse, die dicht durchsetzt ist mit kleinen, polynukleären Zellen, sowie von Pigmentresten und -schollen. Diese leicht violett gefärbte Masse ragt noch etwa 0,2 mm in den Glaskörperraum hinein und auch in diesem findet man noch vereinzelte, kleinere, derartige Flocken. Die kleinzellige Infiltration schiebt sich zwischen die Skleralfasern, Chorioidea und Pigmentblatt hinein. Der Raum hinter der oben beschriebenen, schlingenförmigen Vorbuckelung ist mit diesen kleinen Zellen, sowie Blutkörperchen und Pigmentschollen ausgefüllt. Von der Einstich-

stelle aus geht diese Infiltration in strahlenförmiger Ausbreitung nach der Mitte des Glaskörpers zu, weniger dichte Zellanhäufung findet sich hinter der Linse und der der Einstichstelle entsprechenden Seite des Ziliarkörpers, während von der Papille aus wieder ein dichtes Gewirr dieser Zellen in den Glaskörper hineinzieht. Die Retina ist sonst normal geschichtet, ein Exsudat hinter der Retina nicht zu sehen, der vordere Bulbusabschnitt anscheinend nicht entzündlich ergriffen.

Fig. 3 a.

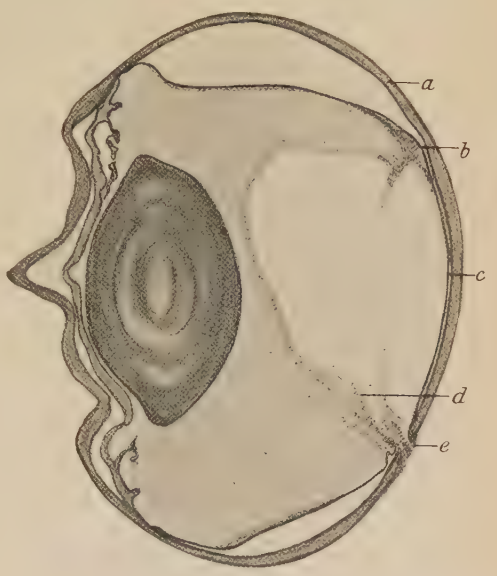

Kaninchenauge. Glaskörperinjektion nach Deutschmann (Deutschmannsches Präparat Nr. 2). Uebersichtsbild. — *P* = Punktionswunde. *a* — Sklera und Chorioidea. *b* — Papille. *c* = Retina. *d* — kleinzellig infiltrierter Glaskörper.

Diese beiden Fälle können also als Beispiele für die frischen, leichteren und schwereren Reaktionserscheinungen angesehen werden. In dem ersten Falle nur leichte zellige Infiltration, die sich hauptsächlich auf die Umgebung der Einstichstelle beschränkt und nach 3 Tagen keinen weiteren Fortschritt zeigt; in dem zweiten schon nach 24 Stunden dichte Trübung des Glaskörpers, flockige, gelbweisse Massen, die bei weiterem Fortschreiten des Prozesses einem Glaskörperabszess ähnlich werden. Nach dem anatomischen Befunde handelte es sich auch wirklich um eine beginnende, mehr oder weniger heftige Glaskörperentzündung, wobei von einer Quellungserscheinung der injizierten Glaskörperflocken kaum etwas zu bemerken ist. Anscheinend wirken diese Flocken chemisch oder als Fremdkörper auf den Glaskörper so stark reizend, dass dieser mit mehr oder weniger heftiger, kleinzelliger Infiltration antwortet. Hinzufügen will ich, dass die Eingriffe möglichst aseptisch ausgeführt wurden, so dass eine Infektion von aussen ziemlich ausgeschlossen ist. Sofort mit dem Rest der Injektionsflüssigkeit geimpfte Agarplatten waren auch steril geblieben. Von Interesse ist vielleicht noch, dass auch die einem solchen frischen Infiltrationsherde entnommene Masse sich steril erwies, dagegen mit diesem infiltrierten Glaskörpergewebe an einem anderen Kaninchenauge dieselben schweren Erscheinungen hervorgerufen werden konnten, die sogar zu einer vollständigen, dichten Infiltration des Glaskörpers und Ausgang in Phthisis bulbi führte.

Zwei weitere Versuche können uns zeigen, in wieweit eine Rückbildung möglich ist, wie es aber andererseits zu schweren, das Auge vernichtenden Veränderungen kommt.

Fig. 31.

Kaninchenauge. Glaskörperinjektion nach Deutschmann (Präp. Nr. 2. Einstichstelle). 80fache Vergrösserung. — *P* — Punktionskanal. *a* Sklera. *b* Chorioidea. *c* = Retina. *d* Ausfüllungsmasse des Wundkanals. *e* kleinzellig infiltrierter Glaskörper.

Versuch III.

Injektion von $1^1/_2$ Teilstrichen, Präparat Nr. 2, verdünnt zur Hälfte mit Kochsalz. Die Reizerscheinungen waren, wie in dem zuerst geschilderten Falle, verhältnismässig gering, es kam zu einer dichten, weissgelblichen Trübung des Glaskörpers dicht vor der Einstichstelle und im Verlaufe des Stichkanals. Diese flockigen Massen vergrösserten sich im Verlaufe der nächsten Tage, senkten sich dann mehr nach dem Boden zu, zerklüfteten sich und wurden schliesslich bis auf einzelne, strichförmig angeordnete, weisse Flocken im Glaskörper resorbiert. Der vordere Bulbusabschnitt blieb normal. Der ophthalmoskopische Schlussbefund nach 3 Monaten war ein klarer Glaskörper, nur der Stichkanal war als strichförmige Trübung mit einzelnen eingelagerten weissen Flocken erkennbar, ebenso fand sich eine leichte Trübung des Glaskörpers vor der glänzend weissen Einstichnarbe.

Mikroskopische Untersuchung (cfr. Fig. 4). Die Retina ist in diesem Präparate von der Papille aus vollkommen trichterförmig abgelöst und nur an der Punktionsstelle wieder fest mit der Unterlage verbunden. Sie ist stark gefaltet, was aber vielleicht auf postmortale Erscheinungen zurückzuführen ist.

Eine regelmässige Schichtung der Retina ist daher nicht zu erkennen. Pigmentblatt und Chorioidea sind anscheinend normal. An der Punktionsstelle haftet die Retina etwa 1 mm breit fest an ihrer Unterlage und zwar besteht eine feste, bindegewebige Fixierung mit der Chorioidea. Ebenso zieht ein bindegewebiger Strang in den Wundkanal hinein. In den Glaskörper ragt ein 0,8 mm langer, leicht rötlich gefärbter Pfropf, der an der Haftstelle noch Spindelzellen aufweist, dann aber in ein leicht faseriges, zum Schluss amorphes Gewebe übergeht. Durchsetzt ist es mit kleinen Pigmentzellen und Schollen und einzelnen Rundzellen. Strichförmig sind auch bis etwa in der Mitte des Glaskörpers ähnliche, lockere, zum Teil korkzieherartig gedrehte Massen zu verfolgen. Eigentliche Bindegewebszellen sind im Glaskörper jedoch nicht mehr zu erkennen.

Der Glaskörper scheint, soweit dies zu beurteilen ist, stark fibrillär geschrumpft zu sein. Am vorderen Bulbusabschnitt sind keine pathologischen Veränderungen sichtbar. —

Wir haben also hier, wo es zu einer fast vollkommenen Rückbildung gekommen war, auch nur eine kleine Fixationsnarbe erhalten, während sich die Retina im übrigen vollkommen abgelöst hatte. Ausserdem findet sich aber hier eine strangförmige feste Narbe im Glaskörper. Dass die übrigen Schrumpfungserscheinungen mit auf Rechnung des Härtungsverfahrens zu setzen sind, ist wohl möglich.

Fig. 4.

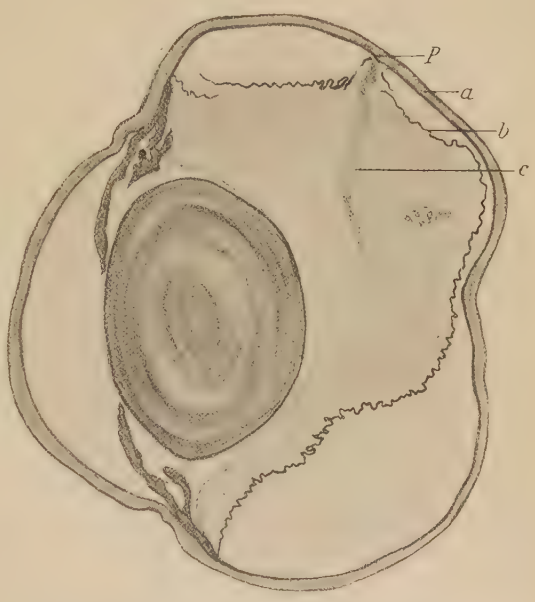

Kaninchenauge. Glaskörperinjektion nach Deutschmann (Deutschmannsches Präparat Nr. 2). 3 Monate beobachtet — *P* = Punktionsnarbe. *a* = Sklera und Chorioidea. *b* = Retina. *c* = narbige Veränderungen im Stichkanal.

Versuch IV.

Injektion von etwa 2 Teilstr. Präp. Nr. 2. Zunächst finden sich die gleichen Reizerscheinungen wie in dem zweiten Versuche. Doch schon am 2. Tage traten neben ausgesprochener Chemosis der Konjunktiva, iritische Erscheinungen auf, die Pupille wurde auf Atropin nicht mehr erweitert, der Glaskörper war diffus grau getrübt, in der Tiefe sah man dichte, wolkige, weisse Massen. Am 3. Tage erhielt man aus dem Augenhintergrunde nur noch einen glänzend weissen Reflex. Die Chemosis liess nach einigen Tagen nach, die iritischen Erscheinungen blieben aber, trotz mehrmaligen, täglichen Atropingebrauchs bestehen, und führten zu einer vorübergehenden, vollkommenen, flächenhaften Verklebung von Linse und Iris. Die Linse blieb anfangs intakt. Nach etwa 3 Wochen begannen die äusseren entzündlichen Reizerscheinungen nachzulassen, die hinteren Synechien lösten sich zum Teil auf Atropin, die weissgelbe Masse im Glaskörper zerklüftete sich und schien sich zurückzubilden. Es handelte sich aber nur um Schrumpfungserscheinungen. Der Augendruck wurde herabgesetzt, nach 5 Wochen begann sich die Linse am hinteren Pole zu trüben und führte schliesslich zu einer vollkommen weissglänzenden Verfärbung der Linse. Der Endausgang war ein reizloser, in der Tension stark herabgesetzter, phthisischer Bulbus.

Die pathologischen Veränderungen sind dementsprechend sehr hochgradige. Der ganze Bulbus ist stark geschrumpft, die Retina ist zum Teil abgelöst, grösstenteils aber mit dem Glaskörper und der Chorioidea fest verwachsen. Etwa $^2/_3$ des Glaskörpers wird von einem dichten Infiltrationsherde eingenommen, bestehend

aus epitheloiden Zellen mit bläschenförmigen Kernen, sowie ein und mehr kernhaltigen Rundzellen. Ausserdem finden sich vereinzelte Riesenzellen. Mitten in diesem Herde sind kleinere und grössere, unregelmässig geformte, klumpige Massen eingelagert, die nach van Gieson zum Teil eine leuchtend rote Farbe annehmen. Die ziemlich scharfen, zum Teil ausgenagten Ränder sind von kleinen Rundzellen umsäumt, wie auch von einzelnen freien Kernen und schlecht gefärbten, wohl in Zerfall begriffenen Zellen. Die Netzhaut ist in eine entzündliche Schwarte umgewandelt, so dass von einer Schichtung nichts mehr zu erkennen ist. Das Pigment des Pigmentblattes ist unregelmässig angeordnet, und stellenweise auseinandergerissen. Auch die Chorioidea weist eine diffuse, zellige Infiltration auf. Stellenweise sind die einzelnen Schichten stark auseinandergerissen, so dass es zu grossen Hohlräumen kommt. In Chorioidea und Netzhaut finden sich ausserdem noch kleine herdförmige Zellanhäufungen. Die Linse ist besonders im hinteren Pole, aber auch in der ganzen Peripherie kataraktös zerfallen. Die Iris liegt der Linse vollkommen an, einzelne faserige Gebilde zwischen Iris und Linse können wohl als Reste des früheren Pupillarexsudates angesehen werden. Im Glaskörper selbst sind ausserdem noch derbe Bindegewebszüge zu bemerken. —

Dieser Befund gleicht in vieler Hinsicht dem von Deutschmann nach Exenteration gewonnenen Präparate. Auch dort finden sich bei ausgesprochener zelliger Infiltration des stark geschrumpften Glaskörpers starke entzündliche Veränderungen der Chorioidea und Retina neben kleinen, herdförmigen Entzündungsherden. Besonderes Gewicht legt Deutschmann auf die sich auch in seinem Falle findenden Einlagerungen amorpher Massen, die er für die veränderte Glaskörperinjektionsmasse ansieht, und ihr sogar eine, den bindegewebig entarteten Glaskörper auseinandersprengende Wirkung zuschreibt. Die in meinem Präparate gefundenen Massen glaube ich aber eher als Zerfallsprodukte ansehen zu müssen, wie ja auch das Auftreten starker bindegewebiger Züge in einem früher gesunden Glaskörper den Beginn eines regressiven Prozesses andeutet.

Auch bei Benutzung selbst zubereiteten Kalbs- oder Kaninchenglaskörpers erhielt ich ähnliche Reaktionserscheinungen wie mit den Deutschmannschen Präparaten. Immer zeigte sich, dass die beim Abstehen oder Kochen auftretenden Flocken die Entzündungserscheinungen auslösten. Von diesen Versuchen ist aber einer noch dadurch höchst bemerkenswert, dass nach vollkommener Rückbildung der anfänglichen geringen Reizerscheinungen erst nach mehreren Monaten eine Netzhautablösung auftrat, mit einem grossen Erguss hinter der Netzhaut. Den Verlauf darf ich daher vielleicht noch kurz schildern.

Versuch V.

Injektion von frisch gerührten Kalbsglaskörper, wenig Flocken enthaltend.

Die Injektion wurde unter denselben Vorbedingungen wie in den früheren Fällen vorgenommen und auch die intraokulären Veränderungen waren anfangs die schon beschriebenen, leichteren Reaktionserscheinungen. Man sah vor der Einstichstelle und im Verlaufe des Stichkanals die weissen, wolkigen Trübungen, die mehrere

Wochen bestehen blieben, sich dann mehr nach unten senkten, zerklüfteten und nach 2 Monaten bis auf einzelne Flocken völlig resorbierten, so dass der Glaskörper, abgesehen von den weissen, mit Unterbrechung strichweise angeordneten Flocken klar blieb. Da das Tier zur Zucht am Leben bleiben sollte, wurde von einer Enukleation Abstand genommen und das Tier auch mehrere Wochen, wo es Junge bekommen hatte, nicht durch Untersuchungen gestört. Bei einer nochmaligen Nachuntersuchung nach etwa 4 Wochen fand sich dann eine vollkommene, trichterförmige Ablösung, die von der Papille ausging. Auch die beiden Markflügel waren mit abgelöst. Die Netzhaut war stark gefaltet, flottierte in der anscheinend klaren subretinalen Flüssigkeit. Im Glaskörper waren immer noch einzelne, weisse Flocken wie früher sichtbar. 14 Tage später wurde das Auge, da sich keine weiteren Veränderungen einstellten, zur mikroskopischen Untersuchung enukleiert.

Fig. 5.

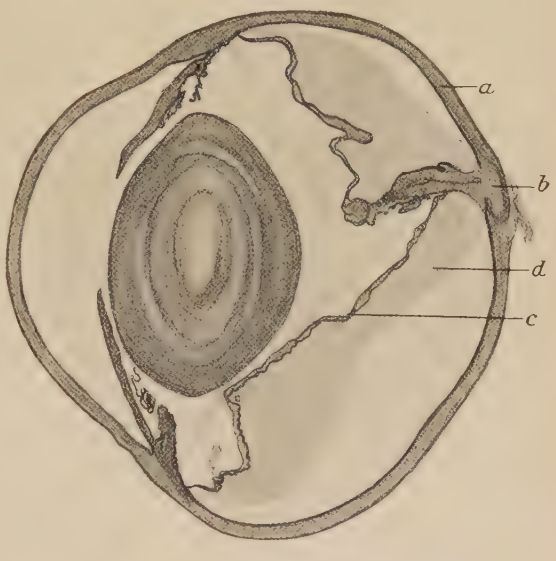

Kaninchenauge. Glaskörperinjektion von frischem Kalbsglaskörper. — *a* = Sklera und Chorioidea. *b* = Papille. *c* = abgelöste Retina. *d* = subretinaler Erguss.

(cfr. Fig. 5.) Anatomische Untersuchung.

Von der Papille springt als kolbiges Gebilde die vollständig trichterförmig abgelöste Retina in den Glaskörperraum vor. Sie ist im hinteren Drittel des Glaskörpers zu einem dicken Strange zusammengedreht, und breitet sich dann erst nach beiden Seiten hin aus. Die Netzhaut ist dann bis dicht hinter die Linse vorgedrängt. Eine deutliche Schichtung ist infolge der wohl durch postmortale Veränderungen hervorgerufenen Fältelung nicht zu erkennen. Anscheinend sind aber Retina und Chorioidea nicht wesentlich pathologisch verändert. Nur am hinteren Bulbusabschnitt zeigt die Chorioidea ausgedehntere zellige Infiltration. Hinter der Netzhaut findet sich eine leicht rötlich gefärbte, netzförmige Masse, die in der Gegend der Papille den Raum zwischen Netzhaut und Pigmentblatt völlig ausfüllt, dann aber in ziemlich breiter Ausdehnung der abgelösten Retina folgt. Linse und vorderer Bulbusabschnitt zeigen keine pathologische Veränderung. Der Glaskörper dagegen war stark geschrumpft, und zum Teil in ein fibrilläres Gewebe umgewandelt.

Zum Schluss dieser Versuchsreihen sei noch bemerkt, dass ganz ähnliche, schwere Erscheinungen auch nach Einspritzung von Blutserum auftreten. Ich sah in einem Falle nach Injektion von Kaninchenserum eine dichte, graue Trübung des Glaskörpers entstehen, die anatomisch aus der gleichen kleinzelligen Infiltration wie in den früheren Fällen bestand. Bei einem zweiten, mit Kalbsblutserum injizierten Kaninchen

kam es zu den schwereren Entzündungserscheinungen, mit nachfolgender, vollständiger, gelbweisser Trübung des Glaskörpers und Kataraktbildung. Der Glaskörper erwies sich ebenfalls dicht kleinzellig infiltriert, die Netzhaut hatte sich vollkommen, trichterförmig abgehoben, hinter ihr lag ein geronnenes, zellarmes Exsudat, ähnlich wie im Versuch V.

Erinnern will ich auch, dass Elschnig[1]) am menschlichen Auge nach Injektion von Hämolysin schwere Iridocyklitis auftreten sah.

Ein kurzer Rückblick auf die intraokulären Injektionen gibt uns zunächst wohl die schon von Schöler, Horstmann, Greef u. A. ausgesprochene Mahnung, den Glaskörper nicht anzurühren. Weniger differente Stoffe, wie physiologische Kochsalzlösung, Glaskörperflüssigkeit oder Kammerwasser, scheinen ja in der Mehrzahl der Fälle von dem Glaskörper ohne wesentliche Reizerscheinungen vertragen zu werden. Dabei geht aber wohl die Resorption dieser injizierten Flüssigkeiten so schnell vor sich, dass von einer wirklich in Betracht kommenden, längeren Anpressung der Retina an die Chorioidea nicht die Rede sein kann. Ebenso ist der entzündungserregende Einfluss auf die Chorioidea nur äusserst gering, wir erhalten nur kleine zirkumskripte Verklebungsherde, die möglicherweise durch die Punktion bedingt sind. Ausserdem können aber nachträglich noch Schrumpfungserscheinungen des Glaskörpers auftreten, die unter Umständen zu einer Netzhautablösung führen. Entschieden zurückzuweisen sind aber alle Injektionen, die von vornherein eine entzündliche Reaktion im Glaskörper zur Folge haben sollen. Also zunächst die, wohl jetzt auch nicht mehr zur Anwendung kommenden Injektionen mit Jodtinktur, in zweiter Linie aber auch die Injektionen mit Kaninchen- oder Kalbsglaskörper nach Deutschmann. Diese führen ja, wenn die gewünschte Reaktion eintritt, immer zu einer kleinzelligen Infiltration des Glaskörpers, die so ausgedehnt werden kann, dass der ganze Glaskörper in einem abszessähnlichen Herd umgewandelt wird. Die Chorioidea scheint erst viel später in Mitleidenschaft gezogen zu werden. Die Entzündungserscheinungen bleiben aber dann nicht, wie es doch gewünscht wird, auf das Gebiet der Ablösung beschränkt, sondern führen zu schweren, das Auge ev. zugrunde richtenden Veränderungen. Von den von Deutschmann betonten Quellungserscheinungen der injizierten Glaskörperflocken habe ich nichts bemerken können. Die grau-weisse Trübung erwies sich, wie schon öfter erwähnt, stets nur als eine dichte, Infiltration kleiner, polynukleärer Zellen. Wenn Deutschmann über so günstige Erfolge mit diesem Operationsverfahren verfügt, so glaube ich dies mehr den vorangeschickten Durchschneidungen zuschreiben zu müssen, nicht aber den Glaskörperinjek-

[1]) Wiener klin. therap. Wochenschr. Nr. 46, 1904.

tionen. Man muss sich vielmehr darüber wundern, dass diese Injektionen nicht noch öfter zu schweren Komplikationen führen. Hinweisen will ich aber noch kurz auf die schon von Deutschmann betonte schnelle Zunahme der Katarakt. Bei etwa der Hälfte der von ihm mit Glaskörperinjektion behandelten Fälle findet sich meist stark progressive Katarakt und zwar häufig bei verhältnismässig jungen Patienten, in einigen Fällen ist auch von einer vorher bestehenden, beginnenden Kataraktbildung nichts vermerkt.

Von den anderen operativen Eingriffen scheint mir auch die Elektrolyse wenig empfehlenswert zu sein, da sie anscheinend doch zu stärkeren Glaskörperschädigungen führen kann und jedenfalls die erreichten Verklebungen nicht ausgedehnter sind, wie bei einer einfachen Punktion oder kaustischen Behandlung. Inwieweit der Stoffwechsel im Innern des Auges durch die Durchströmung des galvanischen Stromes günstig beeinflusst wird, ist noch nicht sicher festgestellt. Der gleiche Erfolg scheint aber nach den bisherigen klinischen Erfahrungen ebenso durch die weniger gefährlichen Kochsalzlösungen erreicht zu werden. Es bleiben also nur die Punktion und die Kaustik übrig, mit denen es ohne grössere Schädigung des Auges gelingt, günstige Bedingungen für die Heilung der Netzhautablösung zu schaffen. Besonders die mehrfachen Punktionen scheinen mir neben dem Ablassen des subretinalen Exsudates durch Hervorrufung lokaler Reizzustände geeignet zu sein, zirkumskripte Verklebungsherde zu erzeugen. Dabei ist aber eine Verletzung der noch abgelösten Retina wegen der damit verbundenen Gefahr der Abreissung in der Peripherie möglichst zu vermeiden.

Entschieden die ausgedehntesten und doch willkürlich zu lokalisierenden, chorioretinitischen Verklebungsherde bekommen wir mit der kaustischen Ansengung der Sklera. Der hierbei hervorgerufene Reiz kann dann auch noch durch mehrfache Punktion erhöht werden. Als ein die Resorption des subretinalen Exsudates unterstützendes und den Stoffwechsel im Augeninnern anregendes Mittel kommen noch die subkonjunktivalen Kochsalzlösungen in Betracht, bei denen aber wegen der dabei als Begleiterscheinung auftretenden Blutungen und Obliterationen von einer zu hochprozentigen Lösung, besonders wenn eine Kaustik oder Punktion vorausgegangen ist, Abstand genommen werden muss.

Eine sichere Gewähr für die Heilung einer Netzhautablösung bietet uns also leider noch kein operatives Verfahren und auch die in der Literatur in grosser Anzahl erwähnten Heilungen auf operativem Wege lassen keinen sicheren Schluss auf die Güte einer Operationsmethode zu. Immerhin scheint mir aber die Zusammenstellung dieser Fälle, besonders

im Vergleich mit den durch friedliche Behandlungsweise und spontan geheilten Netzhautablösungen einiges Interesse zu haben.

Ich habe daher im Anschluss an die Arbeiten von Müglich und Spamer sämtliche, dauernd geheilte Netzhautablösungen, die ich bis zum August 1905 in der Literatur gefunden habe, zusammengestellt. Da ich nur die Fälle mitgezählt habe, welche schon mindestens über ein Jahr als völlig geheilt in Beobachtung standen, so ist möglicherweise noch eine grössere Anzahl nicht mitgerechnet, die später doch noch zu einer Dauerheilung kamen. Nicht mitgezählt sind die letzten von Deutschmann angegebenen Heilungsfälle, da sie nur in Prozentzahlen angeführt werden.

Die Gesamtzahl der Heilungen beträgt 351, von denen 84 = 24% einer operativen, 158 = 45% einer friedlichen Behandlung unterzogen wurden und 109 = 31% ohne Behandlung heilten.

Die Literatur über diese Heilungsfälle habe ich im Anhang aufgezählt und will zum Schluss nur mit wenigen Worten auf das Breslauer Material eingehen.

In der Breslauer Klinik wurden vom 1. III. 96 bis 1. III. 03 22 Fälle dauernd geheilter Netzhautablösungen beobachtet (cf. Spamer). In den letzten 2 Jahren wurden weitere 14 Patienten gesehen, deren kurze Krankengeschichten zunächst folgen mögen:

1. Herr A. G., 49 J., rechts — Finger in 2 m, links — Finger in $^1/_2$ m. L. ausgedehnte Retinalatrophie mit Pigmentierungen, nur nach oben keilförmiges Stück normalen Augenhintergrundes (bei Magnus vor mehreren Jahren Amotio diagnostiziert).

2. Frau W., 40 J., r. — 5,5 D = $^5/_{60}$, l. — 5,5 D = $^5/_6$. R. alte angelegte Amotio, angelegte Zone, diffus grau getrübt, scharfe Grenzlinie, entsprechender Gesichtsfelddefekt.

3. Herr A., bds. — 8 D, l. frische Amotio nach unten, nach einmaliger Punktion zur Anlegung gebracht, seit über 2 J. angelegt, gute Funktionen.

4. Frau M. F., l. Aphakia operativa — 1 D = $^6/_8$, r. — 9 D = $^6/_{24}$ P. r. in 10 cm. Seit mehreren Jahren angelegte Amotio, fast die ganze untere Hälfte einnehmend, ausgedehnte Chorioretinalatrophie, sklerotische, weisse Stränge, scharfe Grenzlinie, entsprechender Gesichtsfelddefekt.

5. Frau A. Sch., 41 J., r. — 13 D = $^6/_{18}$, l. Finger in $^1/_4$ m. Ausgedehnte Chorioretinalatrophie. Kleiner Rest normalen Augenhintergrundes mit scharfer Grenzlinie, entsprechender Gesichtsfeldrest. Frühere Amotio nicht bekannt, hat bei ihrer hohen Myopie nie Brille getragen.

6. Frau P. K., 38 J., r. — 16 D = $^6/_{24}$, l. — Finger in 2 m. Vor 7 Jahren auf dem linken Auge von Becker-Dresden wegen Amotio behandelt. Erst mehrere Jahre später Heilung, musste wegen eines Nabelbruchs beinahe 2 Jahre zu Bette liegen. Dem Gesichtsfeld entsprechend scharfe Grenzlinie der chorioretinisch veränderten Partie.

7. Herr G. P., 21 J., r. diffuse Chorioretinalatrophie mit Pigmentierung. Amaurose. Vor 5 J. ausgedehnte Netzhautablösung, behandelt bei Bär (Hirschberg) mit subkonjunktivalen NaCl-Injektionen. Später erst spontane Heilung. L. — 18 D = $^6/_{24}$ $^6/_{18}$.

8. Frau L. E., Myopia permagna, l. vor 5 J. Amotio, friedlich behandelt, Heilung erst später. Rechts Aphakia operat. — 8 D = $^6/_{24}$.

9. Herr A. B., 46 J., l. frische Amotio, r. angelegte Amotio, Chorioretinalatrophie, sklerotische Stränge, scharfe Grenzlinie, entsprechender Gesichtsfelddefekt — 2 D = $^6/_8$.

10. Herr J. G., 60 J., l. frische Amotio im unteren Abschnitt, 1malige Kaustik und Punktion, seit $1^1/_2$ Jahr angelegt. Visus vorher = F: 1 m, nachher: $^6/_{18}$.

11. Frau F., r. — 20 D = $^6/_{60}$, l. — 15 D = $^6/_{18}$. R. vor mehreren Jahren Amotio, bei Magnus diagnostiziert. Zur Zeit angelegte Amotio mit typischen Veränderungen, geringer Gesichtsfelddefekt nach oben.

12. Herr A. R., 48 J., l. Cataracta matura. L. F.: 30 cm. Ophthalmoskopisch ausgedehnte Chorioretinalatrophie mit scharfer Grenzlinie, sklerotische, weisse Stränge, entsprechender Gesichtsfelddefekt.

13. Herr Franz M., 61 J., r. alte Amotio ret., l. frische. Kaustik und Punktion, darauf etwa 1 Jahr dauernde feste Anlegung. Nur für Blau nach oben leichte Einschränkung. Dann Rezidiv, welches auf nochmalige Kaustik wieder schwand, jetzt seit 2 Monaten anliegende Retina.

14. Frau M. H., Myopia per magna, r. — 15 D = F.: 3 m, l. — 8 D = $^6/_{12}$. Vor 2 Jahren wegen Amotio r. punktiert, seit etwa 1 Jahr erfolgte vollkommene Anlegung.

Diese 36 Heilungen verteilen sich auf 422 Fälle von Netzhautablösung = 8,5 %. Es wurden 8 operativ, 10 friedlich und 18 gar nicht behandelt. Die Ursache war 25mal Myopie, 3mal Trauma, 8mal unbekannt. Von diesen kamen 3 operativ und 6 friedlich behandelte Fälle von auswärts zu uns.

Ueber die bei den 422 Netzhautablösungen erfolgten 65 operativ behandelten Fälle ist folgendes zu bemerken. Es kam zur Anwendung:

1. Mehrfache Punktion mit dem Graefeschen Messer in 9 Fällen = 15 %, von denen 1 Fall dauernd geheilt ist, in 4 Fällen war eine mehrere Tage oder Wochen anhaltende, vollkommene Anlegung der Netzhaut erfolgt, später trat aber ein Rezidiv wieder auf.

2. Punktion mit Graefeschen Star- oder Knappschen Diszissionsmesser mit nachfolgender subkonjunktivalen Injektion von 2—5 % NaCl-Lösung, in 41 Fällen = 62 %, von denen 2 Fälle dauernd geheilt blieben, 11 mehrere Tage oder Wochen anhaltende Anlegung zeigten.

3. Galvanokaustik in Verbindung mit mehrfacher Punktion in 13 Fällen = 20 %, von denen 2 als dauernd geheilt gelten können, 7 zu vorübergehenden Anlegungen der Netzhaut führten.

4. Glaskörperdurchschneidung nach Deutschmann in 2 Fällen, brachten keine wesentliche Besserung.

Durch operativen Eingriff wurden also nur 5 Fälle = 7,8 % zur dauernden Heilung gebracht. Wirkliche Schädigungen wurden aber nur

in 1 Falle bemerkt, so dass auch bei der geringen Anzahl der erreichten Erfolge immerhin ein operativer Eingriff berechtigt erscheint.

Zum Schlusse gestatte ich mir, meinem hochverehrten Chef, Herrn Geheimrat Professor Dr. Uhthoff, für die Stellung des Themas und die liebenswürdige Unterstützung und Durchsicht meinen ergebensten Dank auszusprechen.

Literatur über geheilte Netzhautablösungen.

1. Müglich, Th. Ueber Spontanheilung der Netzhautablösung. Inaug.-Diss. Marburg 1891. — 2. Spamer. Ueber Netzhautablösung mit besonderer Berücksichtigung der Wiederanlegung derselben. Inaug.-Diss. Breslau 1904. — 3. Sichel. Ueber die Heilbarkeit der Netzhautablösung. Europäische Klinik Nr. 20. 1859. — 4. Kittel. Punktion der Sklera bei Netzhautablösung nach Sichel. Allg. Wiener med. Zeitschrift Nr. 23. 1860. — 5. v. Arlt. Das operative Verfahren bei Netzhautablösung. Allg. Wiener med Zeitschrift Nr. 98. 1869. — 6. v. Kries. Ueber die Behandlung der Netzhautablösung. v. Graefesches Archiv XXIII. 1877. S. 237. — 7. Cohn, H. Ueber Augendrainage bei Netzhautablösung. Deutsche med. Wochenschrift Nr. 32, 33. 1877. — 8. Cohn, H. Farbensinn und Lichtsinn bei Netzhautablösung und bei Wiederanlegung nach Drainage. Zentralbl. für prakt. Augenh. Aug. 1877. — 9. Rothmund. Netzhautablösung geheilt durch die Drainage nach v. Wecker. Sitzungsber. d. 50. Vers. deutscher Naturforscher S. 335. — 10. De Wecker. Bemerkungen, die Drainage des Auges betr. Klin. Monatsbl. f. Augenheilk. XV. 77. — 11. Schütze. Beitrag zur Statistik der Myopie und der Netzhautpunktion. Inaug.-Diss. Kiel 1882. 12. Alexander. 4. Bericht der Augenheilanstalt für den Reg.-Bez. Aachen 1883. — 13. Wolfe. Punktion à trauvers la sclérotique dans le décollement de la rétine. Annal d'Oculiste, T. 150. 1884. — 14. Rydel. Ueber die Behandlung der Netzhautablösung und über die Resultate, die u. s. w. Ref. Klin. Monatsbl. 1884 S. 476. — 15. Braily, W. A. Remarks on three recent cases of detachment of the retina. Med. Times and Gaz. II p. 588. 1884. — 16. Parinaud. Opération du décollement rétinien. Bull. de la Soc. franc. d'ophth. p. 77. — 17. Galezowzki. Du décollement de la rétine et de son traitement par l'Iridictomie. Journal d'Ophthalm. 1872. — 18. Schoeler. Zur operativen Behandlung und Heilung der Netzhautablösung. — Berlin, Peters. 1879. — 19. Schoeler. Zur Jodinjektion bei Netzhautablösung. Klin. Monatsbl. f. Augenheilk. 1894. — 20. Schoeler. Zur operativen Behandlung der Netzhautablösung. Klin. Monatsbl. f. Augenh. 1896. — 21. Abadie. Le traitement du décollement de la rétine. Annal d'Ocul T. C. II 1889. — 22. Schreiber, P. Einige interessante Netzhautablösungen. 8. Jahresber. d. Augenheilanstalt in Magdeburg. — 23. Dubarry. Contribution à l'étude du traitement des décollements de la retine par les injection. intraoculaires de teinture d'jode. Paris, Thèse de doctorat. — 24. Purtschers Selbstheilung einer Netzhautablösung. Zentralbl. f. prakt. Augenheilk. 1891. Nov. S. 334. — 25. Wolfe, J. R. On the treatment of detachment of the retina, Brit. med. Journ. II p. 1234. — 26. Adamyk. Ueber die Frage der Heilbarkeit der Netzhautablösungen. Westnik ophth. 92. 4. 5. p. 367. — 27. Alajmo-Marchetti. Un caso di guarigione spontanea di distacco retinitics. Riforma med. I. p. 134. — 28. Kamocki. Selbstheilung einer Netzhautablösung nach Lederhautentzündung. Zentralbl. f. prakt. Augenh. 92. Jan. — 29. Sutphen. Result of Scleral puncture in two cases of detachment of retina. Transact of the americ. ophthalm. soc. 28 S. 92 p. 306. — 30. Hirschberg. Zur operativen Behandlung der Netzhautablösung. Zentralbl. f. prakt. Augenheilk. 1891. — 31. Gradenigo Sulla cura del distacco della retina eol massagio, Atti del R. Instituto Veneto d Scienze lett. ed. arti V p. VIII. 1894. — 32. Hirschberg. Heilung der kurzsichtigen Netzhautablösung nach Ausziehung der getrübten Linse. Zentralbl. f. prakt. Augenh. 1893. — 33. Hirschberg. Grünsehen auf einem Auge. Ibidem 1893 S. 111. — 34. Gurfinkel, A. Ein Fall von spontaner Heilung einer Netzhautablösung. Westnik ophth. 94. II. p. 535. — 35. Scheffels. Heilung kurzsichtiger Netzhautablösung. 1894. Festschr. z. F. d. 50j. J. d. V. d. A. d. Reg.-Bez. Düsseldorf. — 36. Uhthoff. Ein Fall von wiederangelegter Netzhautablösung 1894. Berlin. klin. Wochenschr.

Nr. 37. — 37. Donberg. Vom Kongress der russ. Aerzte in St. Petersburg. Westnik ophth. 1894. — 38. Bourgeois. Traitement du décollement de la rétine par les injections seruscory. de chlorure de sodium. 1901. Clinique Ophth. p. 245. — 39. Braunstein. Zur Frage der Netzhautablösung und ihrer Behandlung. (Med. Ges. in Charkow 3. Febr. 01) Nagel 01. — 40. Jocqs. Wie lassen sich unsere neuen Kenntnisse über Isotomie und Osmose für die Behandlung der Netzhautablösung bewerten. Ophth. Klinik. 01 Nr. 12. — 41. Lawbaugh. A case of detachment and realtachment of the retina. Ophth. Record. 01. p. 386. — 42. Dor. Zur Behandlung der Netzhautablösung. Sitzungsber. vom IX. Internat. Ophth. Kongress in Utrecht 1899. — 43. Staerkle. Ein Beitrag zur Therapie der Netzhautablösung. Inaug.-Diss. Basel. — 44. Dor sen. Le traitement du décollement rétinien. Lyon 1896. — 45. Wicherkiewicz. Einige Bemerkungen über die Aetiologie der Netzhautablösung. Dziennik zjardu lek. pol. N. 5. (Nagels J. 00). — 46. Mazet. Décollement de la rétine d'origine myopique Annal. d'Ocul. T. C. XXXIV p. 291. — 47. Kopff. Un cas de guérisen spontanée du décollement de la rétine Rec. d'Ophthalm. 99 p. 264. — 48. Deutschmann. Ueber ein neues Heilverfahren bei Netzhautablösung. Beitr. z. Augenh. von Deutschmann 1895. — 49. Ders. Weitere Mitteilungen über ein Heilverfahren bei Netzhautablösung u. s. w. Beiträge zur Augenh. 1899. — 50. Ders. Netzhautablösung (Aerztl. Verein in Hamburg). Münch. med. Wochenschr. S. 578. — 51. Ders. Bemerkungen über die Netzhautablösung und ihre Behandlung. Ophth. Klin. 03 Nr. 21. — 52. Ders. Demonstration von Pat. mit geheilter Netzhautablösung. Ber. über die 31. Vers. d. Ophth. Ges. Heidelberg S. 258. — 53. Ders. Weitere Mitteilungen über mein Heilverfahren bei Netzhautablösung. Beitr. z. Augenh. von D. 1904. — 54. Gradle. Three cases of retinal detachment with recovery. Ophth. Rec. 03 p. 181. — 55. Gross. Bericht über 170 Fälle von Netzhautablösung. Inaug.-Diss. Giessen. 03. — 56. Herschel. Netzhautablösung. (Aertzl. Verein in Hamburg. Münch. med. Wochenschr. 03 p. 578. — 57. Liebrecht. Ein Fall von geheilter Netzhautablösung. Ibidem. — 58. Salomon. Netzhautablösung. Ibidem. — 59. Lange. Zur Wiederanlegung der Netzhautablösung. Klin. Monatsbl. f. Augenh. XLII Bd. II S. 528. — 60. Noiszewski. Die Bedeutung der Glaskörpertrübungen bei Abhebungen der Netzhaut. Postep. obsul. Nr. 12. (Nagel 03). — 61. Müller. Eine neue operative Behandlung der Netzhautabhebung. Klin. Monatsbl. f. Augenh. XLI B. — 62. Uhthoff. Zur Wiederanlegung der Netzhautablösung. Bericht über d. 31. Vers. d. Ophth. Ges. Heidelberg. — 63. Chevallereau. Guérison spontanée d'un décollement de la rétine dans un cas de myopie trés forte. Clinique ophth. 00 p. 348. — 64. Winselmann. Subkonj. Kochsalzinjektionen bei Netzhautablösung. Ophth. Klinik Nr. 3 1903. — 65. Holth. 3 Fälle nach Müller operiert. Cfr. Czermak, Augenärztl. Operationen. — 66. Asmus. Zur Frage des Druckverbandes bei Netzhautablösung. Münch. med. Wochenschr. 1904. — 67. Grandeclément. Décollement. Rec. d. Ophth. 1902 p. 689. — 68. Baduel. Distacco di retina mestruale u. s. w. Ref. Klin. Monatsbl. f. Augenh. 1902. — 69. Gutmann. Diskussion zum Vortrag Dor. Intern. Ophth. Kongress Utrecht 99. — 70. Axenfeld. Demonstrationen von Präparaten von Spontanheilung einer hämorrhagischen Amotio retinae. Bericht der Heidelberger 28. Vers. 1900 p. 192. — 71. Wessely. Kasuistischer Beitrag zur Wirkung des Druckverbandes bei Netzhautablösung. Klin. Monatsbl. f. Augenh. XLIII Bd. 1 p. 654. — 72. Sattler, H. Behandlung der Netzhautablösung. Deutsche med. Wochenschr. 1905. 1 und 2. — 73. Senn. Meine Erfahrungen über Subkonjunktivaltherapie. Archiv f. Augenheilk. 1904 Bd. L. — 74. Wernicke. Beiträge zur Wiederanlegung der Netzhautablösung. 76. Vers. deutscher Naturforscher und Aerzte in Breslau 1904. — 75. Cohn. Ibidem Diskussion. — 76. Augstein. Ibidem Diskussion. — 77. Oeller. Ein doppelseitiges metastatisches Aderhautkarzinom mit rechtsseitiger Heilung einer auf beiden Augen bestandenen Netzhautablösung. Archiv f. Augenh. LII. Bd. H. 1/2 05. — 78. Schönfeld. Beiträge zur Behandluug der Netzhautablösung. Inaug.-Diss. Berlin 1892.